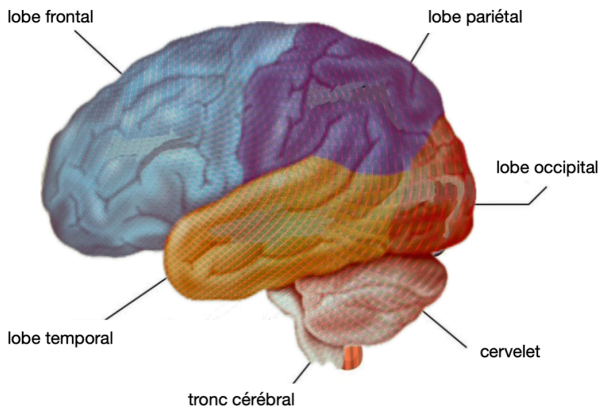
lobe frontal
lobe pariétal
lobe occipital
lobe temporal
cervelet
tronc cérébral

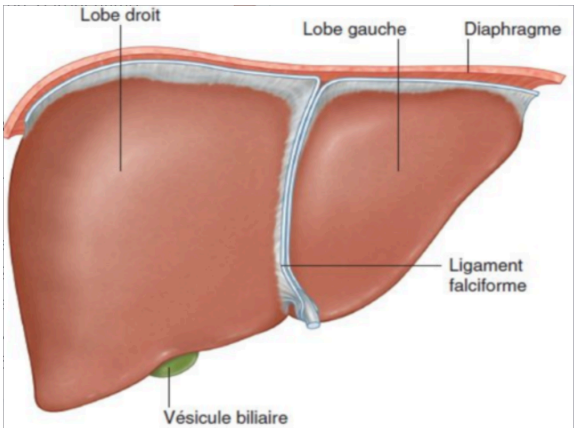
Lobe droit
Lobe gauche
Diaphragme
Ligament falciforme
Vésicule biliaire

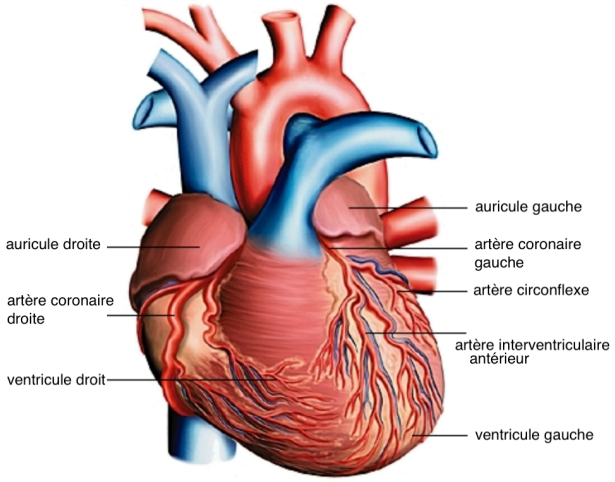
auricule droite
artère coronaire droite
ventricule droit
auricule gauche
artère coronaire gauche
artère circonflexe
artère interventriculaire antérieur
ventricule gauche

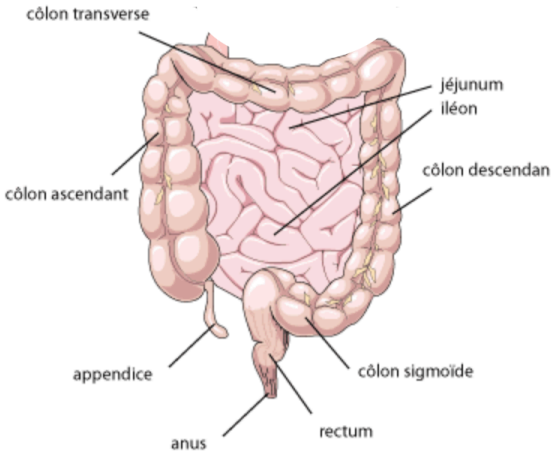
côlon transverse
jéjunum
iléon
côlon ascendant
côlon descendan
appendice
côlon sigmoïde
anus
rectum

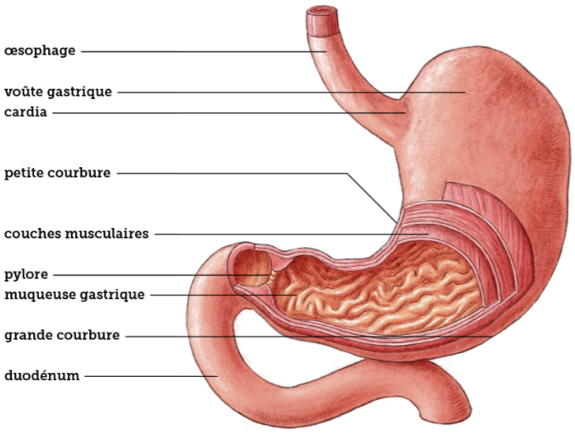
œsophage
voûte gastrique
cardia
petite courbure
couches musculaires
pylore
muqueuse gastrique
grande courbure
duodénum

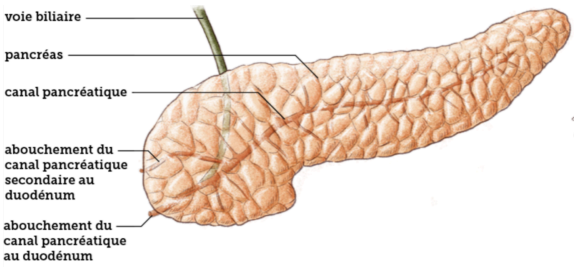
voie biliaire
pancréas
canal pancréatique
abouchement du canal pancréatique secondaire au duodénum
abouchement du canal pancréatique au duodénum

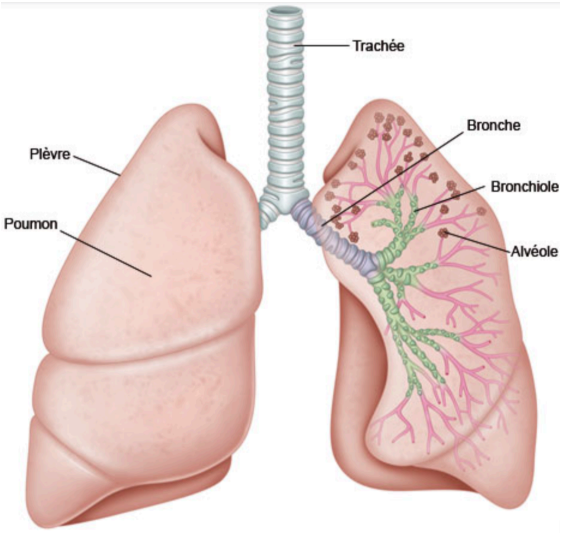
Trachée
Bronche
Plèvre
Bronchiole
Poumon
Alvéole

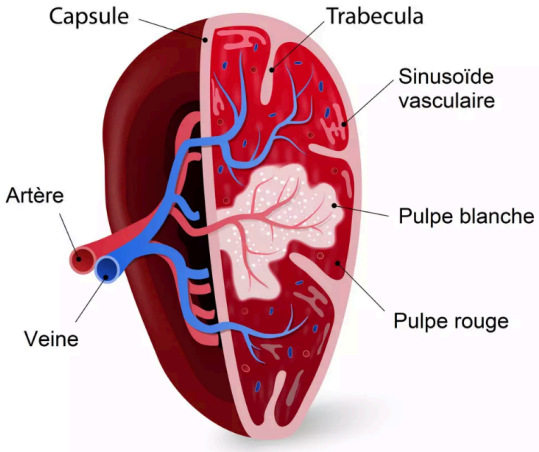
Capsule
Trabecula
Sinusoïde vasculaire
Artère
Pulpe blanche
Pulpe rouge
Veine

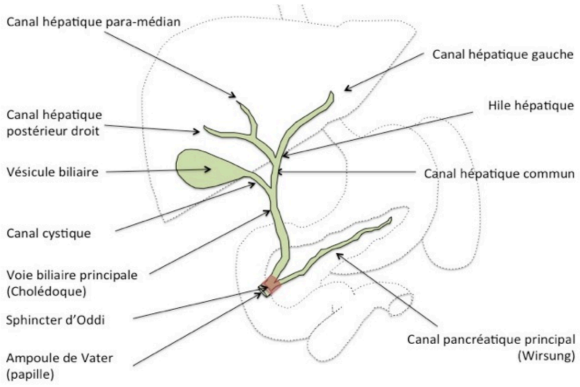
Canal hépatique para-médian
Canal hépatique gauche
Hile hépatique
Canal hépatique postérieur droit
Vésicule biliaire
Canal hépatique commun
Canal cystique
Voie biliaire principale (Cholédoque)
Sphincter d'Oddi
Canal pancréatique principal (Wirsung)
Ampoule de Vater (papille)

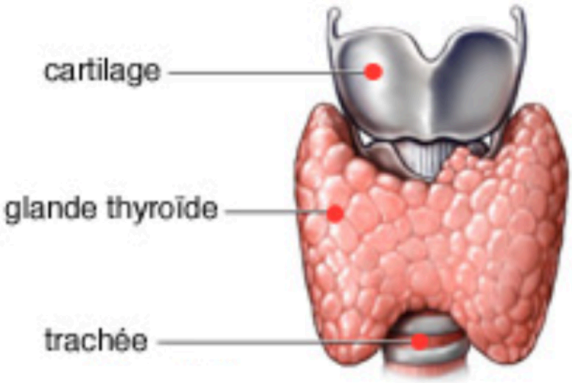
cartilage
glande thyroïde
trachée

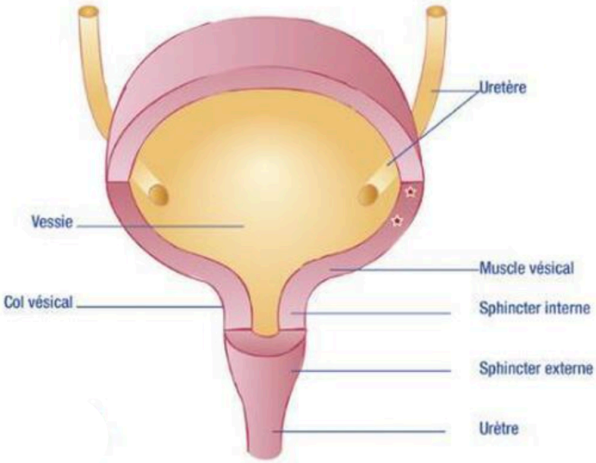
Uretère
Vessie
Muscle vésical
Col vésical
Sphincter interne
Sphincter externe
Urètre

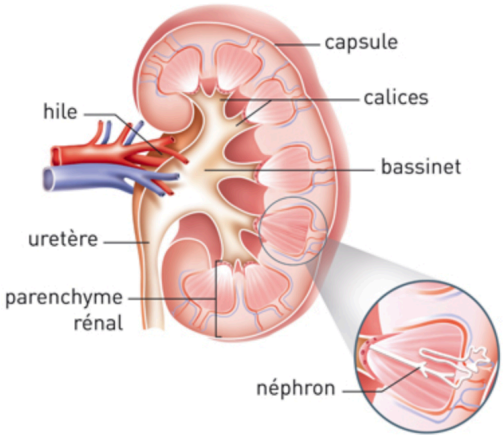
capsule
calices
hile
bassinet
uretère
parenchyme rénal
néphron

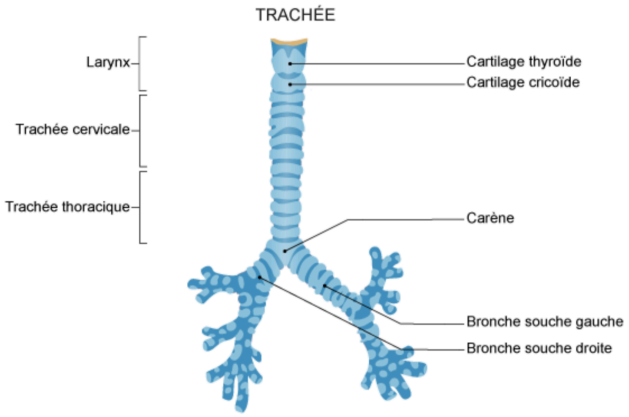
TRACHÉE
Larynx
Trachée cervicale
Trachée thoracique
Cartilage thyroïde
Cartilage cricoïde
Carène
Bronche souche gauche
Bronche souche droite

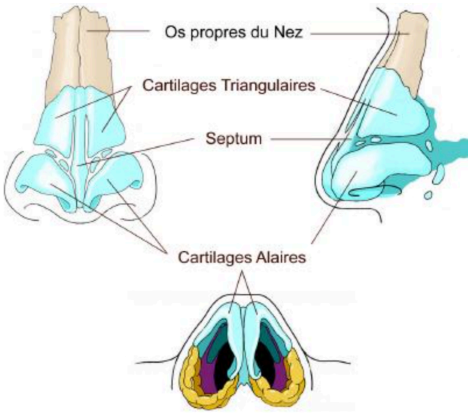
Os propres du Nez
Cartilages Triangulaires
Septum
Cartilages Alaires

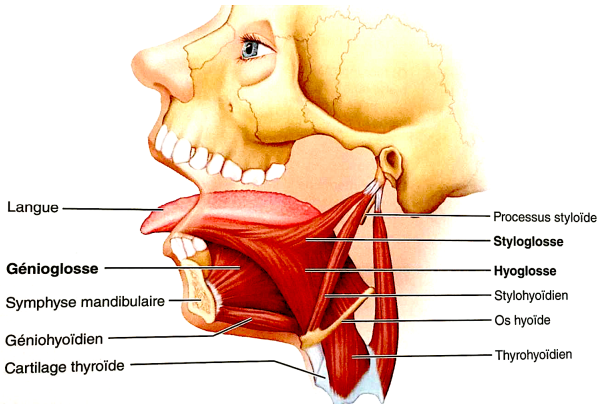
Langue
Génioglosse
Symphyse mandibulaire
Géniohyoïdien
Cartilage thyroïde
Processus styloïde
Styloglosse
Hyoglosse
Stylohyoïdien
Os hyoïde
Thyrohyoïdien

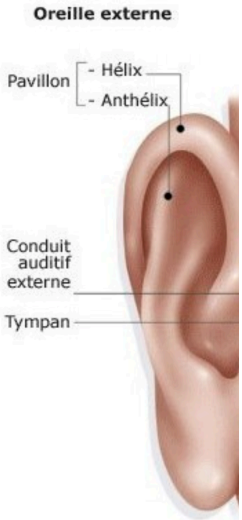
Oreille externe
Pavillon
- Hélix
- Anthélix
Conduit auditif externe
Tympan

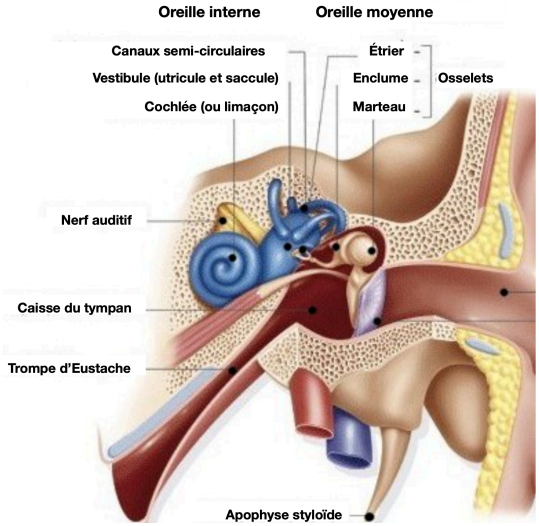
Oreille interne
Oreille moyenne
Canaux semi-circulaires
Vestibule (utricule et saccule)
Cochlée (ou limaçon)
Étrier
Enclume
Marteau
Osselets
Nerf auditif
Caisse du tympan
Trompe d'Eustache
Apophyse styloïde

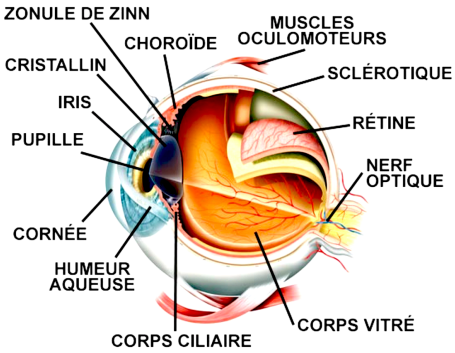
ZONULE DE ZINN
CHOROÏDE
MUSCLES OCULOMOTEURS
CRISTALLIN
SCLÉROTIQUE
IRIS
RÉTINE
PUPILLE
NERF OPTIQUE
CORNÉE
HUMEUR AQUEUSE
CORPS VITRÉ
CORPS CILIAIRE

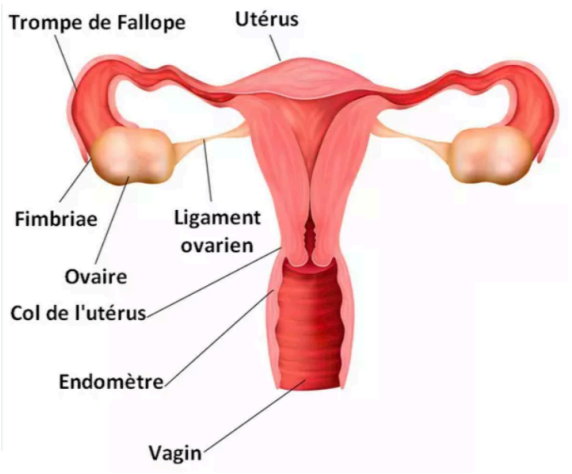
Trompe de Fallope
Utérus
Fimbriae
Ligament ovarien
Ovaire
Col de l'utérus
Endomètre
Vagin

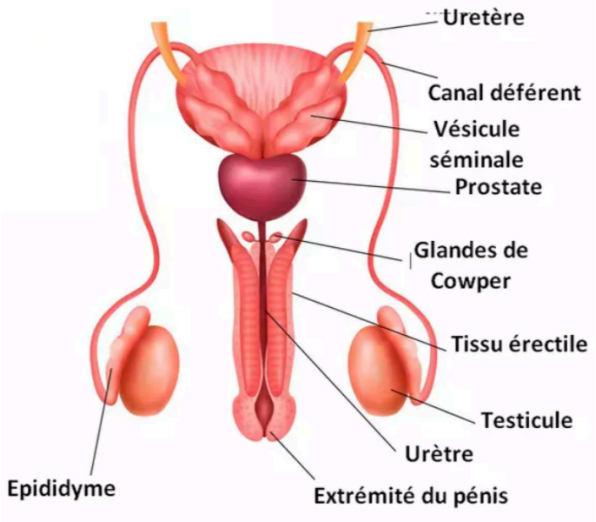
Uretère
Canal déférent
Vésicule séminale
Prostate
Glandes de Cowper
Tissu érectile
Testicule
Urètre
Epididyme
Extrémité du pénis